

6 Becken

6.1

Übersicht

Lage:

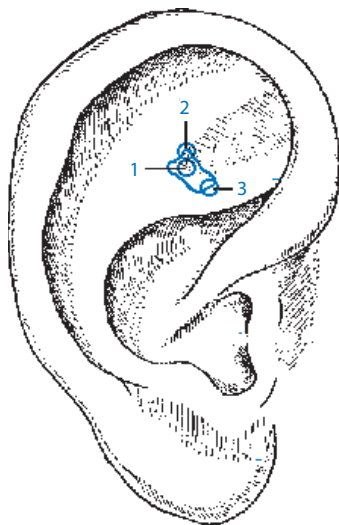
- Das Becken liegt im spitzen Winkel der Fossa navicularis, wo die beiden Schenkel von oberer und unterer Anhelix aufeinander treffen.
- Hier befinden sich die Punkte für Hüftgelenk, Os pubis (wichtig z. B. bei Beschwerden in der Schwangerschaft), Iliosakralgelenk und die Punkte des Beckenkamms (z. B. für Ansatzendopathien der langen Rückenstrecker am Beckenkamm).

6.2

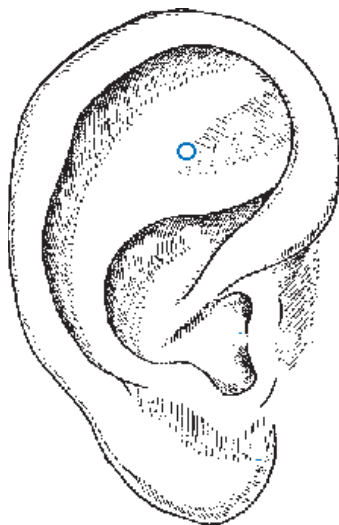
Os pubis

Lage:

- Lateral des Hüftpunktes. Wichtige Lokalisation für Schwangere mit hormonbedingter schmerzhafter Lockerung im Bereich der Symphyse (Schwangerschaft).



- **Abb. 6.1**
1 Hüftgelenk
2 Os pubis, Symphyse
3 Iliosakralgelenk (ISG)



- **Abb. 6.2** Os pubis.

6.3

Iliosakralgelenk (ISG)

Lage:

- Neben der Lendenwirbelsäule, etwa in Höhe von L2. Eine exakt gestochene Goldnadel in diesem Punkt kann eine Blockierung im ISG lösen – ohne Manuelle oder Chirotherapie. Gegenblockierungen in der Wirbelsäule beachten und mitnadeln. Ideal auch für Schwangere.

6.4

Perineum

Lage:

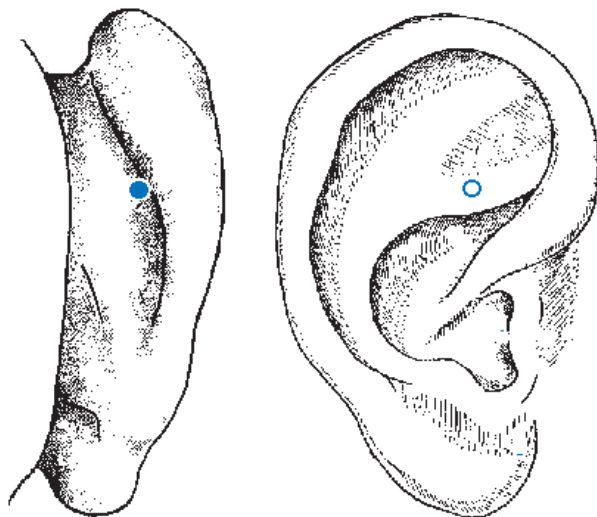
- In Höhe Uterus am Ohr, am Vorderrand des tastbaren Ohrknorpels am aufsteigenden Helix.

Indikationen:

- Schmerzen nach Episiotomie, Episiotomienarben, die zum Störherd geworden sind.

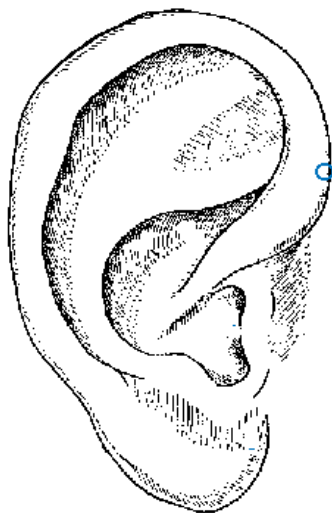
Anmerkung:

- Die Gegend zwischen After und äußeren Geschlechtsteilen (Vorderdamm) ist für den Ohrakupunkteur ein wichtiges Areal am Ohr, da Episiotomienarben sehr häufig zum Störherd werden, die zur Therapieresistenz führen können (in diesem Fall mit einer Goldnadel zu stechen).



► **Abb. 6.3** Iliosakralgelenk (ISG).

► **Abb. 6.4** Perineum.



7 Untere Extremität

7.1

Projektion gesamte untere Extremität

Lage:

- Die untere Extremität füllt den relativ kleinen Raum der Fossa navicularis aus.
- Hüft-, Knie- und Sprunggelenk bilden eine Achse. Der Fuß „steht“ quer zu dieser Achse am obersten Rand der Scapha.



Merke

Grundsätzlich sind alle Strukturen, die am Körper in die gleiche Region gehören, auch am Ohr in der Region dieses Körperteils abgebildet: z. B. Sehnen, Bänder, Kapsel des Sprunggelenks. Die Punkte sind nicht identisch, sie liegen jedoch dicht nebeneinander.

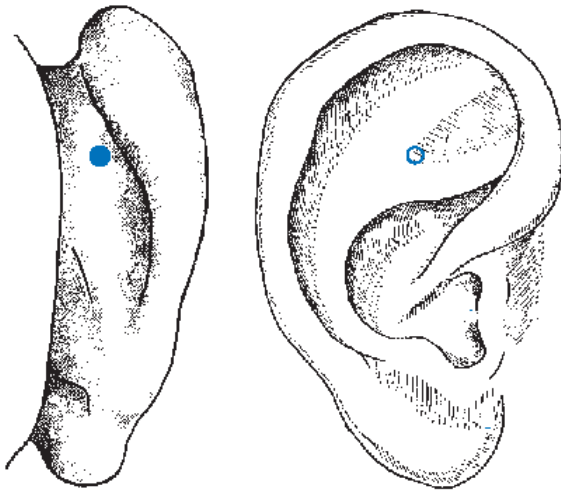
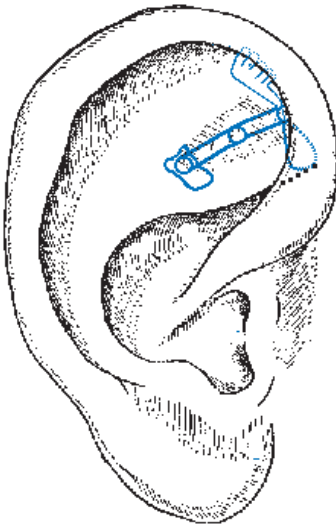
7.2

Hüftgelenk

Lage:

- Das Hüftgelenk liegt an der Spitze der Fossa navicularis, dort, wo die beiden Schenkel der Anthelix zusammenkommen (Spitze des Winkels). In diesem Bereich findet man auch alle hüftnahen Strukturen wie die **Leiste** (Leistenbruch, Leistenzerrung) den **Trochanter major**, die **Gesäßmuskulatur**, den oberen Anteil des **N. ischiadicus** und die Knochen des Beckenrings mit der **Iliosakralfuge**.

► **Abb. 7.1** Projektion gesamte untere Extremität.



► **Abb. 7.2** Hüftgelenk.

7.3

Kniegelenk

Lage:

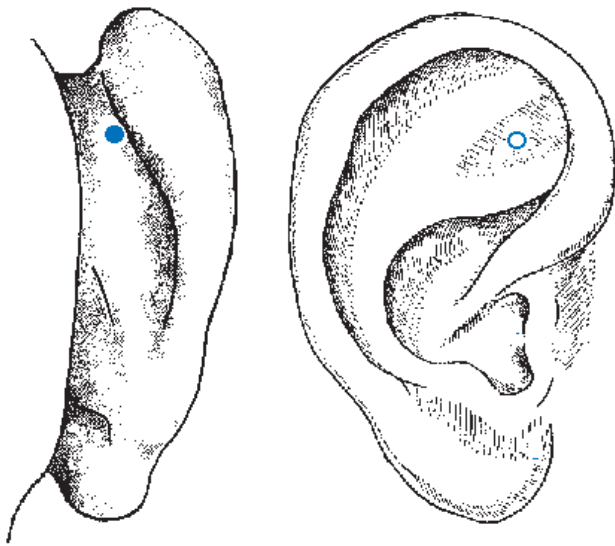
- Das Kniegelenk projiziert sich in den tiefsten Punkt der Fossa navicularis und ist deshalb sehr leicht zu finden. Der Kniepunkt kann als Richtpunkt dienen zur Auffindung der Projektion von Ober- und Unterschenkel.

7.4

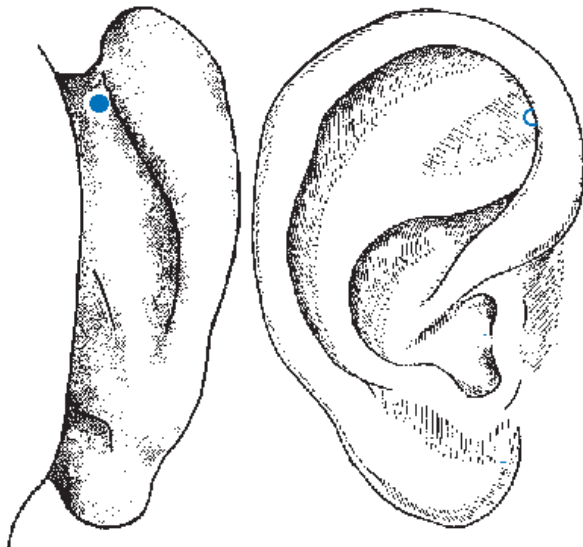
Sprunggelenk

Lage:

- Zieht man eine Linie durch Hüft- und Kniepunkt, dann liegt auf dieser in kranialer Richtung das Sprunggelenk.
- Es wird teilweise vom Umschlagrand der aufsteigenden Helix verdeckt.
- Auffinden am **Gummiohr**: Nadel am kranialen Ende der Beinachse dicht am Umschlagrand der aufsteigenden Helix vorbei und **senkrecht** auf die Scapha stechen.



► Abb. 7.3 Kniegelenk.



► Abb. 7.4 Sprunggelenk.