

oder ein deutliches systolisches Schwirren bei einer Aortenstenose oder bei einem Ventrikelseptumdefekt.

## 8.3 Perkussion des Herzens

Die Perkussion des Herzens ist wegen der Ungenauigkeit der Abgrenzung des Herzens gegen die Lunge wenig informativ. Deswegen sei hier lediglich auf perkutorisch feststellbare Umformungen des Herzens hingewiesen. Die ► Abb. 8.1 zeigt die randbildenden Abschnitte der perkutorischen Herzsilhouette.

Am leichtesten lässt sich die Erweiterung (Dilatation), nicht aber die Hypertrophie des linken Ventrikels als aortalkonfiguriertes „Schuhherz“ (► Abb. 8.2 a) nachweisen. Der rechte Herzrand wird vom rechten Vorhof, selten einmal vom (stark vergrößerten) linken Vorhof gebildet. Auch kann ein Perikarderguss die Herzsilhouette nach rechtsparasternal verbreitern. Weiter kranial ist die obere Hohlvene randbildend. Es ist zu beachten, dass auch die Dilatation des rechten Ventrikels (infolge der damit verbundenen Rotation der Herzens) zur

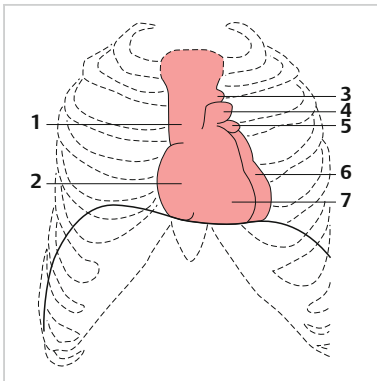


Abb. 8.1 Randbildende Teile der perkutorischen Herzsilhouette:

- 1 V. cava superior
- 2 rechter Vorhof
- 3 Aortenknopf
- 4 A. pulmonalis
- 5 linkes Herzohr
- 6 linker Ventrikel
- 7 rechter Ventrikel

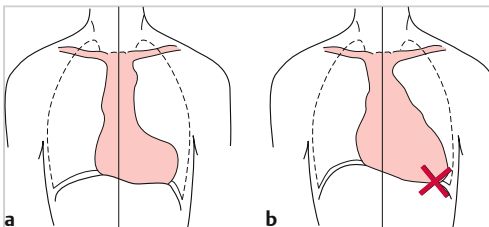


Abb. 8.2 Vergrößerung der Herzfigur: a aortalkonfiguriertes Herz, b mitral konfiguriertes Herz bei überwiegender Mitralsuffizienz. X = hier verstärkter und verlagertes Herzspitzenstoß.

Vergrößerung der Herzfigur nach links führen kann. Eine Erweiterung des linken Vorhofes zeigt sich manchmal in einer **verstrichenen Herztaille** (sog. Mitralherz). Dies ist besonders ausgeprägt, wenn zugleich die Ausflusssbahn des rechten Ventrikels erweitert ist. Siehe dazu ▶ Abb. 8.2 b.

Das **Fehlen der Herztaille** kann auch durch eine Verbreiterung der Dämpfungsfigur des oberen Mediastinums (z. B. bei einem Aortenaneurysma) vorgetauscht werden. Eine Verbreiterung findet sich hier gelegentlich bei einer Struma retrosternalis oder bei Tumoren im vorderen Mediastinum.

## 8.4 Auskultation des Herzens

### 8.4.1 Allgemeines

Die Herzauskultation hat seit ihrer Einführung durch Théophile René-Hyacinthe Laënnec<sup>58</sup> zu Beginn des 19. Jahrhunderts nicht an Bedeutung verloren. Auch heute noch ist sie eine unverändert wichtige Untersuchungsmethode für die Primärdiagnostik wie für die Verlaufsbeobachtung kardialer Erkrankungen. Im Vorfeld der speziellen fachkardiologischen Untersuchung fällt dem praktischen Arzt, der in der Regel die erste Untersuchung ausführt, die wichtige Aufgabe zu, durch eine adäquate Auskultation mindestens den Verdacht auf eine Herzerkrankung oder Anomalie zu gewinnen, um eine gezielte Diagnostik mittels apparativer Verfahren (Elektro- und Echokardiografie, Röntgendiagnostik, Herzkatheteruntersuchung und andere) in die Wege leiten zu können. Ihm obliegt auch in vielen Fällen die Verlaufsbeobachtung und ggf. die Veranlassung zu weiterführenden Maßnahmen, wenn die spontane oder medikamentös beeinflusste Entwicklung der Erkrankung neue Entscheidungen erfordert.

Vergleichende Untersuchungen mittels Echokardiografie und Herzkatheter haben in den letzten 30 Jahren die Interpretation akustischer Phänomene bestätigt und dadurch die Lehre von der Auskultation weiter untermauert. Die hämodynamischen und kinetischen Vorgänge des Klappenspiels und der Pumpfunktion des Herzens lassen sich als die Ursachen akustischer Erscheinungen erkennen. Auch der umgekehrte Weg der Interpretation vom Auskultationsbefund zu Bewegungsvorgängen und den strömungsdynamischen Prozessen wurde so möglich. Schließlich vermittelt die Herzauskultation auch die Vorstellung des Ablaufs der Herztätigkeit. Dieses Vorstellungsvermögen und die Freude darüber zu fördern, ist ein Hauptanliegen dieses Buches.

Grob und nicht im Sinne strenger physikalischer Definitionen unterscheiden wir bei der Herzaktion **Herztöne** und **Herzgeräusche**. Dabei sind **Töne** als

---

<sup>58</sup> Théophile René-Hyacinthe Laënnec (1781–1826): französischer Arzt; Erfindung des Stethoskops und Einführung der Auskultation in die klinische Untersuchung 1815

kurzzeitige Schwingungen bis zu 0,1 sec Dauer definiert. Sie entstehen grundsätzlich durch Vibrationen schwingungsfähiger Strukturen bei deren plötzlicher Anspannung (Akzeleration) oder Entspannung (Dezeleration). Hingegen sind **Herzgeräusche** länger anhaltende, 0,1 sec überdauernde Schwingungsphänomene infolge von Turbulenzen des strömenden Blutes, die sich auf schwingungsfähige Strukturen des Herzens, der dort entspringenden Gefäße und der Brustwand übertragen.

### Definition

[ ]

- Herztöne: kurzzeitige Schwingungen bis zu 0,1 sec.
- Herzgeräusche: länger anhaltende Schwingungen von mehr als 0,1 sec.

## 8.4.2 Herztöne

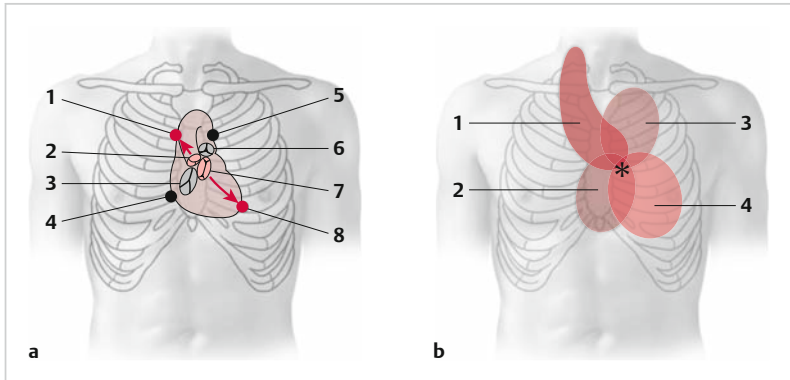
### Allgemeines

Das gesunde Herz erzeugt bei jedem Schlag zwei Töne:

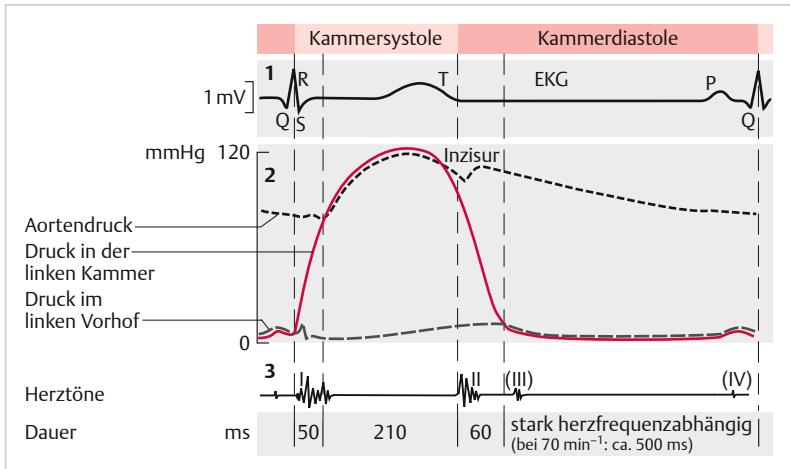
- Der **1. Herzton** (HT) hängt mit dem Beginn der Ventrikelkontraktion und dem Schließungsvorgang der Atrioventrikular-Klappen (AV-Klappen) zusammen und wird deswegen auch als **systolischer Ton** bezeichnet.
- Der **2. Herzton** wird vom Schließungsvorgang der Taschenklappen der Aorta und der A. pulmonalis früh nach Beginn der Ventrikelerschließung erzeugt und deswegen auch als **diastolischer Ton** bezeichnet.

Der Entstehungsort der Schallphänomene entspricht nicht streng dem ihrer besten Hörbarkeit. Das zeigt der Vergleich der Projektion der Herzklappen auf die vordere Brustwand bzw. auf den empirisch günstigsten Auskultationsbereich für die Erkennung der Schallphänomene. Die ► Abb. 8.3 zeigt die Projektion der Herzklappen auf die vordere Thoraxwand (a) und die Punkte der Auskultation der Schallphänomene über dem Herzen sowie die Bereiche der Fortleitung der Herzgeräusche (b).

Die ► Abb. 8.4 zeigt schematisch die Aktionsphasen des Herzens mit EKG, Ventrikel- und Vorhofdruckkurve und Karotispulskurve in ihrer Beziehung zu den Herztönen. Bei normaler Herzfrequenz (<100/min) sind der 1. und 2. Herzton durch ein kürzeres Intervall getrennt als der 2. vom nachfolgenden 1. HT. Oft ist nur so die Unterscheidung möglich. Der 1. HT ist dumpfer und weniger scharf begrenzt als der hellere, höherfrequente 2. Ton. Unter pathologischen Bedingungen können die Herztöne jedoch so verändert sein, dass es zuweilen schwer wird, beide zu unterscheiden. Der 1. HT ist normalerweise über



**Abb. 8.3 Auskultation des Herzens:** a Projektion der Herzklappen auf die ventrale Thoraxwand. 1 Auskultationsstelle Aortenklappe, 2 Aortenklappe, 3 Trikuspidalklappe, 4 Auskultationsstelle Trikuspidalklappe, 5 Auskultationsstelle Pulmonalklappe, 6 Pulmonalklappe, 7 Mitralklappe, 8 Auskultationsstelle Mitralklappe. b Auskultationsareale der Schallphänomene. 1 Aortenklappe, 2 Trikuspidalklappe, 3 Pulmonalklappe, 4 Mitralklappe. \* Erb'scher Punkt: 3. ICR li-parasternal (aus Schünke M, Schulte E, Schumacher U, Prometheus – Hals und innere Organe, Thieme 2005.)



**Abb. 8.4 Aktionsphasen des Herzens** (aus Silbernagel S, Despopoulos A, Taschenatlas Physiologie, Thieme 2007.)

der Herzspitze, der 2. über dem mittleren linken Sternalrand über der Herzbasis lauter.

Aus dem Ort ihrer größten Lautstärke, dem **Punctum maximum**, lässt sich mit Vorbehalt auf ihren Entstehungsort schließen:

- **Aortenklappe:** rechter mittlerer und oberer Sternalrand, 2. Interkostalraum (ICR) rechts und linker Sternalrand, Ansatz der 4. linken Rippe am Sternum (Erb'scher Punkt) mit Fortleitung in Richtung des Verlaufs der Aorta zu den Halsgefäßen.
- **Pulmonalklappe:** linker Sternalrand im 2. ICR mit Fortleitung in Richtung zur linken Infraklavikularregion.
- **Trikuspidalklappe und rechtsventrikuläre Schallphänomene:** linker unterer Sternalrand, Ansatz der 5. linken Rippe am Sternum und Xiphoidregion.
- **Mitralklappe und linksventrikuläre Schallphänomene:** Herzspitzenregion.

Die geschilderten Verhältnisse entsprechen der Figur in ► Abb. 8.3 (b).

### Merke

### M!

Die **Fortleitung** der durch die Herzbewegung und die Blutströmung entstehenden Schwingungen bestimmt den Ort der besten Hörbarkeit.

## Der 1. Herzton

Die Töne sind nicht einheitlich, sie sind nicht selten auch auskultatorisch wahrnehmbar gespalten.

Der **1. Ton** beginnt mit einem sog. **Vorsegment** mit niedriger Frequenz. Dem folgen das Haupt- und das Nachsegment mit großer Amplitude und höherer bzw. wieder niedrigerer Frequenz. Das Vorsegment wird durch die ersten systolischen Bewegungen der Ventrikel verursacht.

Die Zeit des Beginns der Q- oder R-Zacke im EKG bis zum Beginn dieser niederfrequenten Schwingungen entspricht der elektromechanischen Latenz. Das **Hauptsegment** des 1. Tons entspricht der raschen Anspannung der Herzwand und des AV-Klappenapparates mit Papillarmuskeln, Sehnenfäden, Klappensegeln und -ring.

Die Zeit vom Beginn des QRS-Komplexes bis zum Beginn dieses Tonsegmentes wird **Umformungszeit** genannt. Mit ihr beginnt die isometrische Kontraktionsphase (Druckanstiegszeit) im Ventrikel noch ohne Verkürzung der Muskulatur. Dieser **Anspannungszeit** (aus Umformungs- und Druckanstiegszeit) folgt mit der Öffnung der Gefäßklappen durch den Ventrikeldruck die **Austreibungszeit** (unter weiterem Druckanstieg). Sie ist mit der Schließung der Aor-

ten- bzw. Pulmonalklappen beendet, die durch das aortale und das wenig spätere pulmonale Segment des 2. Herztons markiert wird. Danach fällt der Ventrikeldruck rasch bis fast 0 mmHg ab. Beim Unterschreiten des Ventrikeldruckes unter den Vorhofdruck öffnen sich die AV-Klappen, es beginnt der passive atrioventrikuläre Blutfluss. Gegen Ende der Ventrikeldiastole werden noch 10–15% (abhängig von der Herzfrequenz) des diastolischen Füllungsvolumens aktiv durch die Vorhofkontraktion gefördert.

### Wichtig



Die Herztöne werden nicht durch das Auf- und Zuschlagen der Klappen ausgelöst: vielmehr durch die Anspannung der Ventrikelmuskulatur und des AV-Klappenapparates bzw. der Taschenklappen und der Gefäßwurzeln von Aorta und A. pulmonalis.

Der 1. HT entsteht durch die **plötzliche Anspannung der Kammerwand um ihren inkompressiblen Inhalt** und die dadurch entstehenden Schwingungen des Ventrikels und des Klappenapparates. Nicht das Zuschlagen der Klappen verursacht die Töne, weder den 1. noch den 2. Ton. Am Beginn der Kontraktion des Hohl Muskels haben sich normalerweise die AV-Klappen bereits lautlos aneinander gelegt. Akustisch wahrnehmbare Schwingungen werden erst durch die Anspannung der Kammerwand erzeugt.

Die Abb. 8.5 stellt schematisch (a) die zeitliche Beziehung des EKG zu den Herztönen und (b) die Unterabschnitte der Kammerystole dar.

Die **Intensität** des 1. Tons wird von den Eigenschaften und der Stellung der AV-Klappen zu Beginn der Kammerkontraktion beeinflusst. Dies wird auskultierbar deutlich beim totalen AV-Block, wenn Vorhöfe und Kammern jeweils in ihrem Eigenrhythmus kontrahieren. Dann kommt es zu unterschiedlichen Intervallen zwischen Vorhof- und Kammerkontraktion. Der 1. Ton ist bei den Kammeraktionen, denen keine oder nur in einem längeren Intervall eine Vorhofkontraktion vorausgeht, leise. Kontrahieren aber die Vorhöfe kurz vor der Kammerkontraktion, so hören wir plötzlich einen lauten 1. Ton (► Abb. 8.6). Dieses **Kanonenschlag-Phänomen** beweist bei Bradykardien den totalen AV-Block ganz ohne EKG-Schreibung.

Der Intensitätswechsel des 1. Tons bei totalem AV-Block wird durch die unterschiedliche Apposition der AV-Segel zu Beginn der Ventrikelkontraktion und durch die unterschiedliche aktuelle Druckanstiegsgeschwindigkeit ( $dP/dt$ ) zum Zeitpunkt der Klappen-/Ventrikelspannung bedingt.

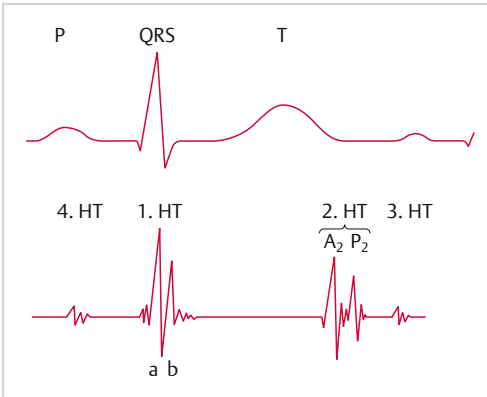


Abb. 8.5 Schematische Darstellung der normalen Herz- und Aortentöne und ihre Beziehung zum EKG. HT = Herzton, a + b sind Haupt- und Nachsegment des 1. Herztons.

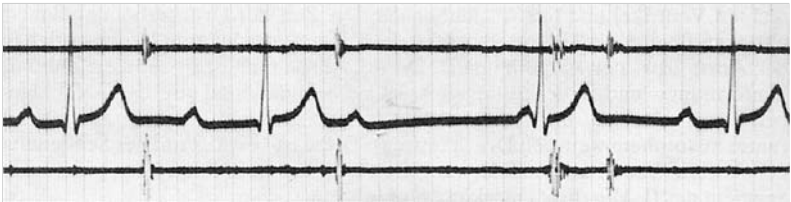


Abb. 8.6 Schallkurve bei komplettem AV-Block: oben: Schallkurve über der Mitte des Sternums, Mitte: EKG-Ablg. II, unten: Schallkurve über der Herzspitze.

1. Schlag P-Q = 0,24 s, leiser 1. Ton.
2. Schlag P-Q 0,40 s, 1. Ton fehlt fast völlig.
3. Isolierte P-Zacke ohne Schallerscheinung.
4. P zum Teil im QRS-Komplex gelegen, lauter 1. Ton

## Merke

M!

Die aktuelle **Druckanstiegsgeschwindigkeit (dP/dt)** zum Zeitpunkt der AV-Klappenanspannung gilt als die maßgebliche Determinante für die **Lautstärke des 1. HT**.

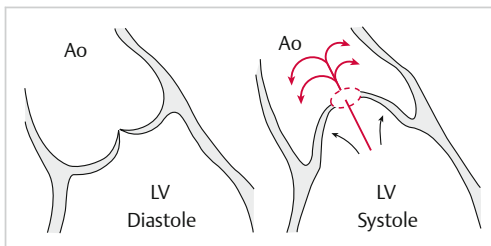
Infolge der geringen Asynchronie der rechts- und linksventrikulären Kontraktion ist der 1. HT oft hörbar gespalten (► Abb. 8.8). Unter pathologischen Verhältnissen, d. h. bei Druckanstieg im kleinen Kreislauf, kann die Trikuspidalanspannung deutlicher werden. Eine wahrnehmbare Spaltung der beiden Haupt-

segmente des Herztons entsteht auch bei einem Rechtsschenkelblock mit verstärkter Asynchronie des Kontraktionsbeginns der beiden Ventrikel.

Das bisher zum Schallphänomen des 1. HT Gesagte bezieht sich auf die Ventrikelkontraktion bis zur Austreibung (Ejektion) des Blutes in die Aorta und in die A. pulmonalis. Wenn dann durch den frühsystolischen Bluteinstrom die beiden große Gefäße gedehnt werden (Windkesselfunktion) und sie damit in Schwingungen geraten, entstehen die sog. Austreibungs- oder Ejektionstöne. Sie können sehr dicht am 1. HT liegen und sind dann akustisch von diesem kaum zu trennen. Bei Erweiterung des Abganges der Gefäße und bei Druckerhöhungen in Aorta oder A. pulmonalis wie auch bei größerer Volumendehnbarekeit der Gefäßwurzeln rücken sie vom Anspannungsteil des 1. Tons weiter ab und können dann als eine Spaltung des 1. Tons auch auskultatorisch wahrgenommen werden.

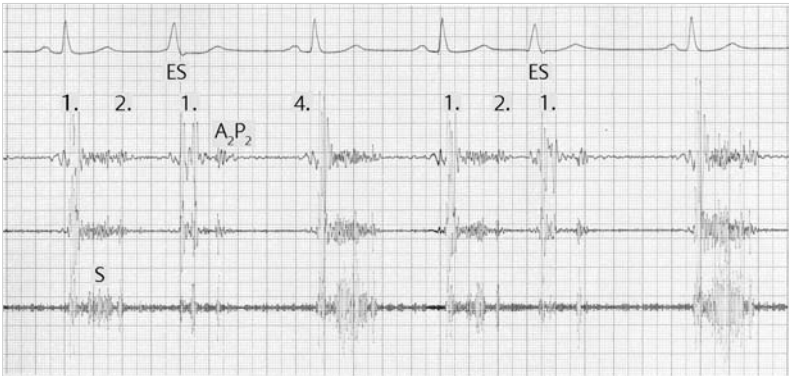Eine **Akzentuierung** dieser Dehnungstöne kommt auf zweierlei Weise zustande:

- Sind die zarten Aortentaschenklappen an ihren Rändern miteinander verklebt oder sind nur 2 anstatt der normalen 3 Taschen angelegt (bikuspide Aortenklappe), so werden diese frühsystolisch in einer **Domstellung** (► Abb. 8.7) angespannt (einhergehend mit einem **Klick** ca. 0,12 sec nach Beginn des 1. HT).
- Mit der Ejektion des Schlagvolumens in die Wurzel der großen Arterien kommt es zur plötzlichen Anspannung der Gefäßwände, der Aufdehnung des „Windkessels“. Die Anspannung der Gefäßwand ist vom Schlagvolumen und von der Dehnbarkeit der Gefäßwurzel abhängig. Die **größere Volumendehnbarekeit der Pulmonaliswurzel** trägt zur Verspätung des Pulmonaldehynungstons gegenüber dem Aortendehnungston bei. Aortendehnungstöne kommen besonders bei Hochdruck, bei der Aortenisthmusstenose oder auch bei Aorteninsuffizienz mit großem Schlagvolumen vor. Der Pulmonaldehynungston wird dagegen bei großen Septumdefekten, bei pulmonaler Hypertonie oder bei starker Erweiterung der A. pulmonalis (Pulmonalisektasie) gefunden.



**Abb. 8.7** Domstellung der an den Rändern narbig verwachsenen Aortenklappentaschen mit Wirbelstraßen in der Blutströmung.





**Abb. 8.8** Gespaltene 1. und 2. Herzöne: besonders deutlich bei den rechtsschenkelblockartigen Extrasystolen (ES). Das Austreibungssystolikum ist leise bei den ES und laut bei den Normalaktionen.

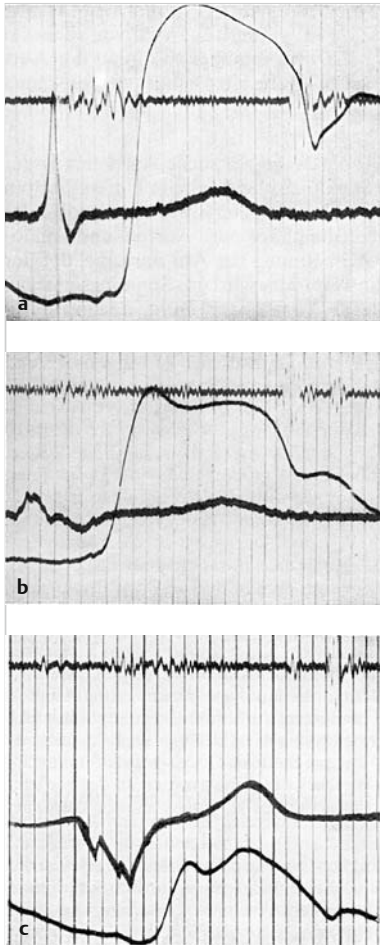
## Der 2. Herzton

Der 2. HT koinzidiert mit dem Schluss von Aorten- und Pulmonalklappe, normalerweise in dieser Zeitfolge von „A<sub>2</sub>“ und „P<sub>2</sub>“. Der 2. HT entsteht durch die plötzliche Anspannung der Gefäßwurzel einschließlich der Taschenklappen beim Unterschreiten des Ventrikeldrucks unter den Druck in den Gefäßwurzeln. Infolge der leichten Asynchronie der links- und rechtsventrikulären Kontraktion und der unterschiedlichen Länge des **Aorten- und Pulmonaldehnungsintervalls**, geht der Klappenschluss der Aorta dem der A. pulmonalis voraus. Indem im Inspirium das Schlagvolumen des rechten Ventrikels größer wird als das des linken, wird das Intervall zwischen den beiden Anteilen A<sub>2</sub> und P<sub>2</sub> des 2. HT länger. Im Expirium nähern sich A<sub>2</sub> und P<sub>2</sub> wieder oder verschmelzen. Bei Kindern und Jugendlichen ist das Intervall zwischen A<sub>2</sub> und P<sub>2</sub> größer als beim Erwachsenen (► Abb. 8.9 a). Mit dem Alter nimmt die Compliance der Pulmonalarterie ab, die Spaltung der Segmente des 2. Tons verringert sich, so dass sie nicht mehr getrennt wahrnehmbar sind.

### Merke



Der 2. Herzton ist physiologisch atemabhängig gespalten: inspiratorisch weiter als expiratorisch. Das Intervall zwischen Aorten- und Pulmonalklappenschluss verringert sich mit zunehmendem Alter.



**Abb. 8.9 Spaltung des 2. Herztons:** oben: Herzschall über der Basis, Mitte: EKG-Abltg. II, unten: Karotispulskurve

- a** Spaltung des 2. Tons bei herzgesundem Jugendlichen: Hochfrequenter Aortenanteil mit großer Amplitude. Niedrigerfrequenter Pulmonalanteil mit kleiner Amplitude.
- b** Spaltung des 2. Tons bei Rechtsschenkelblock: Abstand beider Anteile sehr groß (0,08 sec), zuerst Aorten-, dann Pulmonalanteil.
- c** Spaltung des 2. Tons bei Linksschenkelblock. Der kleinere Pulmonalanteil geht dem größeren Aortenanteil voran.

Die **Atemvariabilität der Spaltung des 2. Tons** fehlt oder ist mindestens stark reduziert, wenn sich das rechtsventrikuläre Schlagvolumen respiratorisch nicht ändert. Das ist bei Kindern und jungen Erwachsenen am häufigsten beim **Vorhofseptumdefekt** der Fall. Hier fließt inspiratorisch zwar mehr venöses Blut über die Hohlvenen zum rechten Herzen, aber zugleich strömt weniger Blut vom linken Vorhof über den Septumdefekt in das rechte Herz. Expiratorisch ist der venöse Rückfluss aus den Hohlvenen geringer und der Zustrom

vom linken Vorhof (Links-Rechts-Shunt) stärker. Der allenfalls geringe Wechsel des Schlagvolumens des rechten Ventrikels hält das Spaltungsintervall des 2. Tons nahezu konstant: sog. **fixierte Spaltung**.

Die zweite Bedingung mit nahezu konstanter Spaltung des 2. Tons ist die **rechtsventrikuläre Insuffizienz**, bei der das rechtsventrikuläre Schlagvolumen in- und expiratorisch etwa konstant bleibt.

Beträgt das **normale Spaltungsintervall** inspiratorisch maximal 0,07 sec, so kann es infolge eines **Rechtsschenkelblocks** selten auf 0,12 sec verlängert sein (► Abb. 8.9 b). Beim **Linksschenkelblock** wird die normale Reihenfolge  $A_2$  und  $P_2$  umgekehrt – zu erkennen an der inspiratorischen Abnahme und expiratorischen Zunahme des Spaltungsintervalls (**inverse oder paradoxe Spaltung des 2. Tons**) (► Abb. 8.9 c).

Die **Intensität des 2. Herztons** hängt unter anderem von der Höhe des aortalen bzw. pulmonalen Blutdrucks im betreffenden Gefäß zu Beginn der Diastole ab. So wird bei pulmonaler Hypertonie das Pulmonalsegment, bei arterieller Hypertonie das aortale Segment verstärkt. Mit dem Alter nimmt die Lautstärke des  $P_2$  deutlich ab.

Bei der Aortenstenose ist der Aortenklappenschlusston ( $A_2$ ) sehr häufig abgeschwächt, unter anderem wegen der geringeren frühsystolischen Windkeseldehnung.

### Zusammenfassung



- Zur Unterscheidung des 1. und 2. HT ist die enge zeitliche Beziehung des 1. HT zum Herzspitzenstoß und der Karotispulswelle, dessen größere Lautstärke über der Herzspitze und sein dumpferer Klang im Vergleich zum 2. HT zu beachten. Hingegen klingt der 2. HT über dem Erb'schen Punkt lauter und heller als der 1. („dum-da“). Bei einer Herzfrequenz  $< 100/\text{min}$  ist auch die Systole kürzer als die Diastole, das Intervall vom 1. zum 2. HT kürzer als vom 2. zum 1. HT.
- Die Beurteilung der Lautstärke des 2. HT rechts und links vom Sternum in Höhe des Ansatzes der 2. Rippe gibt nur mit Vorbehalt einen Hinweis auf Druckerhöhungen im kleinen oder großen Kreislauf.
- Bei Jugendlichen und Erwachsenen bis etwa zum 30. Lebensjahr ist die Intensität des 2. Tons physiologisch links vom Sternum lauter als rechts mit gut hörbarem  $A_2$  und  $P_2$ .